演題：多発肺結節影の 1 例

【症例】70 歳台後半、男性　【主訴】倦怠感

【現病歴】2022 年 1 月転倒し近医受診、右大腿骨頚部骨折と診断され、血糖コントロール後に人工骨頭置換術が施行された。入院中の CT にて両肺に多発小結節影が認められ、転移性肺腫瘍疑いにて腹部エコー、造影 CT、MRCP、上下部内視鏡検査が施行されたが原発巣の同定には至らなかった。2 月にリハビリ病院に転院しリハビリ後に退院となった。肺野多発結節影の精査加療目的に当院に紹介となった。

【既往歴】右大腿骨頚部骨折、糖尿病、右上葉肺癌（2011 年右上葉切除術 pT2aN0M0 stageIB）

内服薬：セレコキシブ 、レバミピド、プラバスタチン Na、テネリグリプチン OD、エスゾピクロン、インスリンリスプロ BS 注 朝 8,昼 8,夕 4、インスリングラルギン BS 注 夕 6

【家族歴】長女　原発不明癌（52 歳）、次男　急性白血病（49 歳）、次女　卵巣癌（22 歳）、咽頭癌（50 歳）

【生活歴】喫煙歴：10 本/日×54 年（former smoker）、飲酒歴：なし、職業：タクシー運転手、アスベスト吸入歴：なし

【現症】脈拍 82/min、血圧 139/67 mmHg、SpO2 96% 室内気、眼球結膜　黄染なし、眼瞼結膜　貧血なし、頚部リンパ節　触知せず、鎖骨上窩リンパ節　触知せず、肺音　清、心音　整・雑音なし、腋窩リンパ節　右に拇指頭大触知・可動性あり、腹部　平坦・軟・圧痛なし、四肢浮腫　なし、PS 2

【血液検査所見】WBC 9130 / μl, Neu 77.1%, Ly 14.7%, Mo 5.0%, Eo 3.0%, BA 0.2%, Hgb 12.4 g/dl, Plt 35.3×10^4 / μl, AST 14 U/L, ALT 15 U/L, LDH 334 U/L, ALP 179 U/L, γ GTP 27 U/L, T-Bil 0.41 mg/dl, Na 139 mmol/L, K 4.3 mmol/L, Cl 101 mmol/L, TP 7.1 g/dl, ALB 3. g/dl, Ca 9.6 mg/dl, BUN 11.1 mg/dl, Cre 0.68 mg/dl, CRP 1.10 mg/dl, BS 299 mg/dl, HbA1c 8.6%, D-dimer 1.6 μg/ml, CEA 198.0 ng/ml
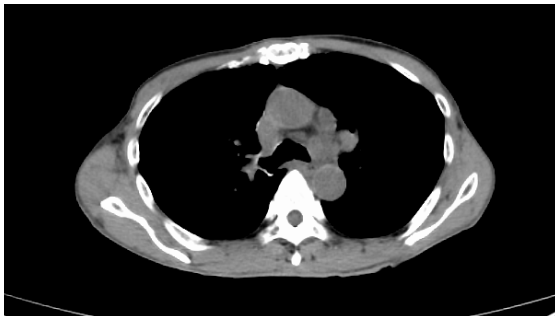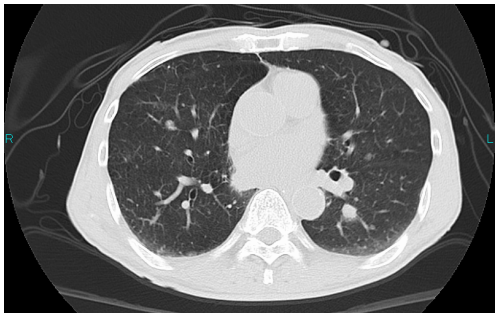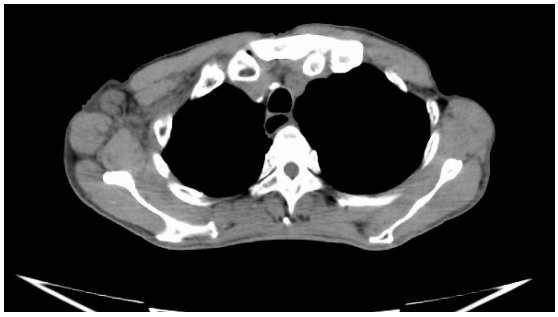
【画像】初診時胸部単純 X 線写真および胸部 CT